Provided for non-commercial research and education use.
Not for reproduction, distribution or commercial use.

This article appeared in a journal published by Elsevier. The attached copy is furnished to the author for internal non-commercial research and education use, including for instruction at the authors institution and sharing with colleagues.

Other uses, including reproduction and distribution, or selling or licensing copies, or posting to personal, institutional or third party websites are prohibited.

In most cases authors are permitted to post their version of the article (e.g. in Word or Tex form) to their personal website or institutional repository. Authors requiring further information regarding Elsevier's archiving and manuscript policies are encouraged to visit:

http://www.elsevier.com/copyright

Author's personal copy

ELSEVIER MASSON

Mise au point

Reçu le :
16 juin 2008
Accepté le :
21 septembre 2008

Bisphosphonates et ostéonécrose maxillomandibulaire

Bisphosphonates and osteonecrosis of the jaw

S. Saussez[1,2*], O. Filleul[1], I. Loeb[3]

[1] Service d'anatomie, faculté de médecine et de pharmacie, université de Mons-Hainaut, Mons, Belgique
[2] Service d'otorhinolaryngologie, CHU Saint-Pierre, faculté de médecine et de pharmacie, université libre de Bruxelles, Bruxelles, Belgique
[3] Service de stomatologie et de chirurgie maxillofaciale, CHU Saint-Pierre, faculté de médecine et de pharmacie, université libre de Bruxelles, Bruxelles, Belgique

Disponible en ligne sur
ScienceDirect
www.sciencedirect.com

Summary

Today, bisphosphonates are very frequently used to relieve patients suffering from various bone diseases, mainly bone metastases and osteoporosis. They have been associated with numerous cases of maxillar and mandibullar osteonecrosis, a severe affection characterized by a high morbidity and for which no consensual treatment has been found yet. After a short update, the authors reviewed indications for bisphosphonates and its pharmacological properties. The pathogenesis, predisposing factors, symptoms, and clinical evaluation of this particular necrosis are described. Preventive and therapeutic managements are suggested.
© 2008 Elsevier Masson SAS. All rights reserved.

Keywords: Osteonecrosis, Bisphosphonates, Jaw

Résumé

Les bisphosphonates (BP) sont fréquemment utilisés chez les patients atteints de diverses pathologies osseuses, principalement les métastases osseuses et l'ostéoporose. Ils sont associés à de nombreux cas d'ostéonécrose maxillomandibulaire (OMM), affection grave pour laquelle il n'existe pas encore de traitement établi. Dans cet article, les auteurs font une mise au point sur les indications, le mode d'action et la pharmacocinétique des BP. La pathologie est décrite en abordant les mécanismes étiologiques suggérés, les facteurs favorisants, les symptômes et l'évaluation clinique. Une prise en charge préventive et thérapeutique est proposée.
© 2008 Elsevier Masson SAS. Tous droits réservés.

Mots clés : Ostéonécrose, Bisphosphonates, Maxillaires

Introduction

Les bisphosphonates (BP), connus depuis les années 1960, ont d'abord été utilisés comme traceurs des pathologies osseuses, avant qu'on ne découvre leurs actions inhibitrices de la résorption osseuse et leur potentiel thérapeutique [1]. Ils sont très largement utilisés dans le traitement symptomatique des métastases osseuses et des pathologies caractérisées par une dérégulation du renouvellement osseux, comme l'ostéoporose et la maladie de Paget. Les BP diminuent les douleurs osseuses, la calcémie et l'incidence des fractures pathologiques. Ils améliorent considérablement la qualité de vie des patients souffrant de ces pathologies mais leurs effets sur la survie globale semblent très limités [2]. On estime que plus de deux millions de patients bénéficient d'un traitement par BP dans le monde [3], dont 300 000 par le zolédronate, le plus puissant d'entre eux [4].

Les premiers cas d'ostéonécrose maxillomandibulaire (OMM) chez des patients traités par BP ont été publiés en 2003 [5,6], soit deux ans après l'approbation du zolédronate par la Food and Drug Administration (FDA). Depuis, la liste des cas décrits dans la littérature médicale n'a cessé de s'allonger, dépassant les 1100 cas.

La prévalence de l'OMM chez les patients traités par BP varie en fonction de la pathologie initiale : 12 % chez les patients atteints de carcinome prostatique traités par zolédronate [7] et 7,4 % chez les patients atteints de myélome multiple [8].

* Auteur correspondant.
Laboratoire d'anatomie et de biologie cellulaire, faculté de médecine et de pharmacie, université de Mons-Hainaut, Pentagone 1B, 6, avenue du Champ-de-Mars, 7000 Mons, Belgique.
e-mail : sven.saussez@umh.ac.be

0035-1768/$ - see front matter © 2008 Elsevier Masson SAS. Tous droits réservés.
10.1016/j.stomax.2008.09.008 Rev Stomatol Chir Maxillofac 2008;109:367-373

Author's personal copy

Cette fréquence élevée résulte des schémas de traitement consistant en des injections intraveineuses mensuelles de zolédronate ou de pamidronate. L'usage per os d'autres molécules comme l'alendronate (traitement de l'ostéoporose) est associé à une incidence nettement plus faible [9]. Dans une étude rétrospective couvrant l'ensemble du territoire australien, Mavrokokki et al. ont rapporté des prévalences de 0,01 à 0,04 % chez les patients traités pour ostéoporose et de 0,88 à 1,15 % chez les patients traités pour métastases osseuses [9]. Ces chiffres étaient multipliés par neuf si ces patients avaient eu des extractions dentaires. En 2005, l'OMM induite par les BP occupait la première place parmi toutes les causes d'ostéonécrose et d'ostéomyélite : ostéoradionécrose, ostéomyélites fongiques, post-traumatiques, herpétiques et sialométaplasie nécrosante [10].

Les mesures fiables d'incidence sont difficiles à obtenir en raison de la nécessité de mesurer précisément la durée du traitement. Récemment, Merck & Co., distributeurs du Fosamax® (alendronate), ont estimé l'incidence de cette complication à 0,7 pour 100 000 patients/année, incidence qui est sous-estimée selon certains auteurs [11]. Pour les autres BP, utilisés par voie intraveineuse dans le cadre de métastases osseuses de myélome multiple, de cancers du sein et de cancer de la prostate, Wang et al. considèrent comme minimaux les chiffres de 3,8, 2,5 et 2,9 cas pour 500 patients/année, respectivement, dans chacune de ces pathologies [12].

Il existe également des différences de fréquence suivant la maladie sous-jacente : dans certaines séries, 53 % des cas sont liés au myélome multiple, 30 % aux cancers du sein et 8 % au carcinome prostatique [13]. Des cas d'OMM, après administration intraveineuse de zolédronate pour métastases osseuses de carcinome rénal, ont aussi été décrits [14].

Le risque de développer cette pathologie dépend de la durée du traitement, Ortega et al. trouvent une corrélation entre le nombre de doses intraveineuses de zolédronate administrées et le risque de développer une OMM [7]. Selon cette étude, à partir de neuf doses intraveineuses, chaque dose (mensuelle) supplémentaire augmenterait le risque d'environ 10 % [7].

Les bisphosphonates

Les BP sont constitués de deux phosphates réunis par des liens phosphoester à un carbone central, présentant une chaîne latérale qui peut inclure un atome d'azote (zolédronate, pamidronate, alendronate, ibandronate, risedronate, incadronate, olpandronate) ou non (clodronate, étidronate, tiludronate) [15]. Ce sont des analogues du pyrophosphate dont la demi-vie sanguine est très courte (30–120 min), mais qui s'accumulent très rapidement dans la matrice osseuse calcifiée exposée au flux sanguin (en particulier les lacunes de Howship), ce qui explique leur très longue durée de vie tissulaire [2,15]. Ils ne sont pas métabolisés en raison de la stabilité des liens phosphoester [15], mais excrétés par les reins [3]. Les BP sont mal absorbés per os en raison de leur polarité [3].

Leur action résulte d'une diminution de l'activité et du nombre des ostéoclastes, par diminution de leur recrutement [4] et accélération de leur apoptose [1,15]. Les deux classes de BP agissent de manière différente. Les BP azotés, les plus puissants, inhibent la poly-isoprénylation des protéines en mimant l'état de transition de la *farnesyl pyrophosphate synthase*, une enzyme de la voie du mévalonate [1,15]. Cette inhibition cause l'inactivation de petites GTPases telle RASf intervenant dans l'activité et l'apoptose des ostéoclastes [15]. Les BP non azotés sont inclus dans des analogues de l'ATP qui inhibent l'ATP-ADP translocase mitochondriale et, ce faisant, dépolarisent les mitochondries et induisent l'apoptose de la cellule [1,15].

Cette action inhibitrice de la résorption osseuse est particulièrement utile dans les hypercalcémies d'origine maligne, les métastases osseuses, mais aussi pour traiter d'autres troubles du renouvellement osseux comme l'ostéoporose, la maladie de Paget et même certains cas d'ostéogenèse imparfaite [1,2]. Les plus puissants des BP ont également des propriétés antiangiogéniques et inhibent certaines métalloprotéinases in vitro [16], ce qui, combiné à leur action proapoptotique, leur confère une action antitumorale directe.

Administrés oralement, les BP sont en général bien tolérés et leurs effets secondaires incluent des ulcères gastriques, œsophagiens, des nécroses tubulaires rénales aigües avec insuffisance rénale et des complications oculaires (uvéites, conjonctivites, sclérites et inflammation des tissus orbitaires) [11,15]. En administration intraveineuse, les BP peuvent produire une pyrexie, de la fatigue, des arthralgies et une augmentation transitoire des douleurs osseuses.

L'ostéonécrose maxillomandibulaire associée aux bisphosphonates

Pathogenèse

Différents facteurs de risque ont été avancés pour expliquer cette pathologie : l'usage chronique de corticoïdes (qui ont un effet antiangiogénique), une insuffisance rénale, une hypoprotéinémie, l'anémie, le tabagisme ou l'utilisation de traitements hormonaux [3,4,7,11]. Des infections par HSV, HIV ou fongiques, de même que des troubles préexistants du

Author's personal copy

métabolisme osseux, l'existence d'une néoplasie active et son stade, y compris l'extension des métastases osseuses et l'administration d'une chimiothérapie [1], en particulier si elle inclut de la thalidomide ou du bortézomib, ont aussi été suggérés [17]. L'état général du patient joue également un rôle, de même que son hygiène dentaire [1,9,10,11].

Mortensenet al. et Pozzi et al. ont simultanément proposé un modèle physiopathologique tentant d'expliquer la limitation de l'OMM à la cavité buccale [10,18]. L'ostéonécrose résulterait de l'altération du réseau vasculaire de l'os. Cette altération serait elle-même secondaire à la présence de facteurs de risque de thromboses, à la dégénérescence artériolaire secondaire à la perte ou à l'extraction dentaire et enfin, à une inhibition directe de l'angiogenèse par certains BP [18]. Cette altération se conjugue à l'hyperminéralisation des os provoquée par les BP [10], et à la répétition de microtraumatismes impossibles à réparer en leur présence [10,18].

La localisation préférentielle des lésions au niveau maxillomandibulaire résulterait d'un renouvellement osseux rapide provoqué par la présence des dents et des multiples traumatismes auxquels elles sont exposées quotidiennement. Cette particularité déterminerait une concentration localement plus élevée de BP dans la matrice osseuse [4,18]. Le contact avec une flore bactérienne importante pourrait aussi jouer un rôle, en provoquant une inflammation continue, accroissant encore les besoins métaboliques. Enfin, l'exposition osseuse serait provoquée par un traumatisme tel que des extractions dentaires, facteur déclenchant dans 50 à 73 % des cas [9] ou le simple frottement d'une prothèse mal adaptée.

Ce modèle s'appuie sur des travaux consacrés aux effets des BP, en particulier sur l'angiogenèse. Chez la souris, Nagai et al. ont mis en évidence la diminution de la production de facteur de croissance endothélial vasculaire après une exposition à l'alendronate [19]. Cette propriété a été confirmée chez l'humain pour le zolédronate [16]. Wood et al. ont montré l'inhibition directe de l'angiogenèse par le zolédronate in vitro chez la souris [20]. Indirectement, l'inhibition des ostéoclastes par les BP pourrait aggraver la diminution de la production de facteurs angiogéniques, les ostéoclastes en produisant de grandes quantités, en particulier l'ostéopontine [21]. Une diminution des taux circulants de facteurs de croissance, dérivés des plaquettes qui stimulent la multiplication des ostéoblastes, a aussi été montrée pour le zolédronate [22].

Enfin, la fréquence des surinfections peut s'expliquer par l'immunodépression induite par leur chimiothérapie. Les germes les plus souvent impliqués sont l'*Actinomyces spp* et les anaérobies qui ont une nette prédilection pour les tissus dévascularisés, suggérant que la nécrose précède l'infection [11,23].

Les études cliniques n'ayant pas montré d'OMM, après deux ans de traitement, on pense que l'OMM résulterait d'un effet cumulatif. Le délai d'apparition et l'incidence dépendraient de la voie d'administration (moyenne de 4,1 ans pour l'alendronate par voie orale) [11] et de la puissance de la molécule utilisée. Les médianes rapportées sont de 18 mois sous zolédronate seul et de 48 mois pour un traitement débuté avec du pamidronate [18]. Les risques cumulatifs à cinq ans sont de 15 % pour le zolédronate seul contre 5 % pour les autres molécules [8]. L'OMM n'aurait pu être exclue lors des études cliniques préliminaires que par un examen systématique de la cavité buccale, dont la réalisation est incertaine [2].

Symptomatologie

L'OMM induite par les BP se définit cliniquement par la présence d'une zone d'exposition osseuse maxillaire et/ou mandibulaire, qui ne répond pas à un traitement d'au moins six semaines [9]. Cette pathologie a été classée par Ruggiero et al. en trois stades suivant l'étendue des symptômes [24]. Le stade I correspond à la nécrose aseptique de l'os et son exposition asymptomatique [24]. Le stade II correspond à l'infection secondaire de l'os nécrotique exposé, avec l'apparition de douleurs, d'une inflammation des parties molles, d'écoulements purulents et d'abcès dentaires de proximité aboutissant à la mobilité, voire à la perte de ces dents [24] *(fig. 1)*. Le stade III se caractérise par l'extension de l'infection aux parties molles périmandibulaires et périmaxillaires, par la formation de séquestres étendus, s'éliminant

Figure 1. Lésion d'ostéonécrose mandibulaire induite par les BP.

Author's personal copy

Figure 2. Fistule buccocervicale (stade III).

Figure 3. Sinusite maxillaire (stade III).

spontanément [24]. Ce stade inclut également la formation de fistules cutanées *(fig. 2)*, voire de fistules oroantrales responsables de sinusite maxillaire *(fig. 3)* et parfois d'abcès orbitaire. Lorsque l'infection atteint le nerf alvéolaire inférieur, le patient peut se plaindre d'hypoesthésie labiomentonnière [18].

Les foyers d'OMM peuvent se trouver dans les quatre quadrants, contrairement aux lésions d'ostéoradionécrose qui concernent essentiellement la mandibule. Ils sont cependant plus fréquents à la mandibule [9], en particulier sur la partie postérieure de la ligne mylohyoïdienne [11], peut-être parce qu'il s'agit d'un os dense dont la vascularisation est terminale [25].

L'absence de traitement, peut conduire à une gêne à l'alimentation, une perte de poids importante, une dysarthrie, un trismus et des douleurs extrêmement vives. Le délai entre le début des symptômes et le diagnostic est passé de plus de dix mois avant 2005 à une moyenne de trois mois actuellement [11].

Évaluation clinique et paraclinique

L'examen clinique initial et la radiographie panoramique permettent d'estimer la gravité des lésions osseuses, leur étendue, celle des processus inflammatoires et de leurs complications [11]. L'importance des lésions peut être sous-estimée, en particulier en début d'évolution [11]. L'IRM est utile pour préciser l'étendue de l'inflammation dans les os. La tomodensitométrie est très importante pour préciser l'extension des atteintes osseuses. [2] *(fig. 4)*.

Les anomalies les plus fréquemment observées à la tomodensitométrie sont l'altération de la structure trabéculaire de l'os, l'érosion des couches corticales, l'ostéosclérose, les séquestres (inférieurs ou supérieurs à 15 mm) et la présence d'une réaction périostée. Certains signes sont spécifiques de l'OMM due aux BP, comme la présence d'os néoformé secondaire à la réaction périostée, y compris à l'intérieur du sinus maxillaire.

Une biopsie est nécessaire dès qu'une métastase osseuse est suspectée [6,9] car l'examen de l'activité métabolique au PET-scan ou à la scintigraphie, ne sont pas suffisamment spécifiques [6,9].

Prise en charge thérapeutique

La prise en charge de cette pathologie est complexe. Lorsque la nécrose est installée, la résection des séquestres n'aboutit pas à la reformation d'os sain [4]. Le traitement est surtout conservateur et dépend du stade clinique de la pathologie. Pour les stades I on propose des bains de bouche à la chlorexidine et une surveillance continue [24]. Pour les stades II, le traitement consiste en un contrôle de l'infection des parties molles par des antibiotiques et des bains de bouche antiseptiques à la chlorhexidine associés à l'irrigation de l'os exposé par une solution d'iodure de povidone [4]. L'antibiothérapie recommandée varie suivant les auteurs : certains conseillent une combinaison de pénicilline et de métronidazole [4], tandis que l'American Dental Association

Author's personal copy

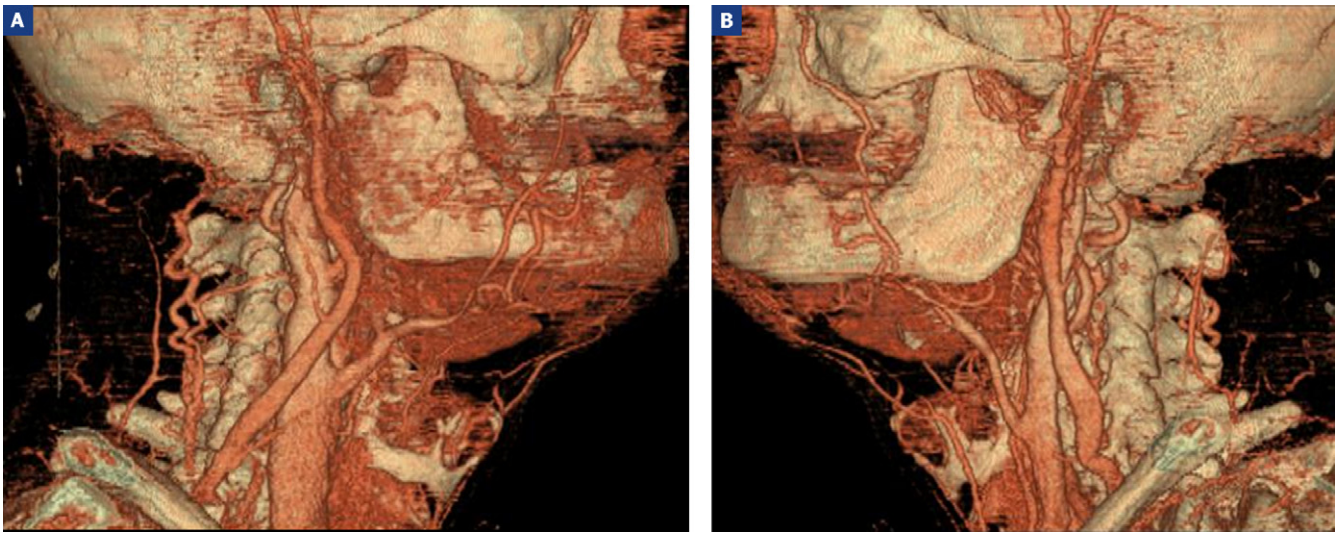

Figure 4. Scanner en reconstruction 3D avec injection de produits de contraste iodés. On visualise bien l'ostéonécrose mandibulaire droite **(A)** et la néovascularisation à la périphérie de la lésion, **(B)** mandibule contralatérale saine.

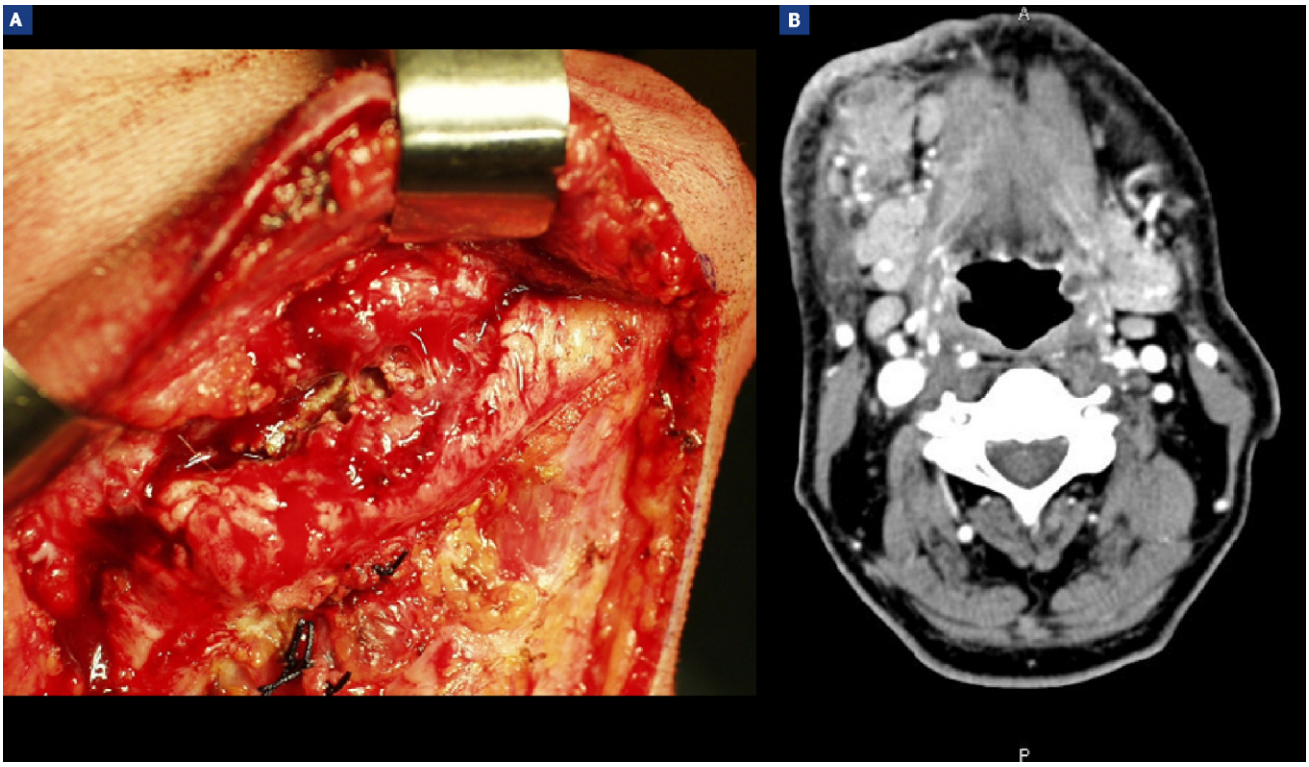

Figure 5. Abcès de la région sous-maxillaire droite (stade III) nécessitant un drainage par voie externe **(A)**. Scanner cervicofacial confirmant l'abcès de la loge sous-maxillaire **(B)**.

(ADA) et d'autres auteurs préconisent une combinaison d'amoxicilline et de clindamycine [13,23]. Étant donné la dévascularisation de l'os, cette association ne peut traiter l'infection du séquestre lui-même. L'utilité de l'oxygénothérapie hyperbare est très discutée, mais la plupart des auteurs la considèrent comme inutile [3,4,25].

Il est également possible de protéger les lésions par des plaques de méthylméthacrylate ou de vinyle, qui peuvent favoriser une lente couverture des muqueuses, à condition qu'elles soient non compressives [1,3,23].

Les indications d'un traitement chirurgical sont très limitées, puisque l'os ne se reforme pas et/ou que les sutures

Author's personal copy

muqueuses lâchent précocement [1,3]. Certains auteurs ont suggéré que les débridements successifs risquaient d'accroître le risque de fractures pathologiques [4]. Magopoulos et al. ont cependant obtenu de bons résultats lorsque la chirurgie était précédée d'une longue interruption (six mois) du traitement par BP [13]. Les principaux experts mondiaux recommandent de pratiquer des débridements superficiels pour diminuer l'irritation des tissus avoisinants, la résection de séquestres mobiles et l'extraction des dents incluses dans l'os nécrotique. Les interventions plus étendues devraient être réservées aux patients présentant une lésion au stade III, afin de mieux contrôler l'infection et les douleurs [4,5,11,23,24,25] *(fig. 5)*.

Une gastrostomie peut faciliter l'alimentation et améliorer l'état général du patient [1]. En cas de sinusite maxillaire, une méatotomie moyenne par voie endoscopique peut également être efficace [10].

Étant donné la très mauvaise réponse aux différents traitements possibles [4,11,23], la seule approche recommandée actuellement consiste à identifier les facteurs de risque par l'interrogatoire avant l'administration du médicament et à procéder à un assainissement de la denture [1–5,11,23–25]. Les interventions dentaires seront évitées le plus possible. Si elles sont nécessaires, elles devront être le moins invasives possible. Il est recommandé de faire examiner le patient par un dentiste ou un chirurgien maxillofacial au moins deux fois par an en fonction des facteurs de risque [4,7]. Un bilan radiographique et clinique complet repèrera les complications éventuelles [23]. Si une extraction dentaire est inévitable, certains auteurs ont proposé de procéder à une exfoliation à l'aide d'élastiques orthodontiques, ce qui a pour avantage de ne jamais exposer l'os [1]. Afin d'éviter au maximum les extractions dentaires, certains experts recommandent d'avoir recours aux techniques endodontiques ou à l'ablation des couronnes en conservant les racines traitées [23]. Une antibiothérapie prophylactique à base de pénicilline ou d'une combinaison de métronidazole associée à des fluoroquinolones ou à de l'érythromycine a été proposée [4].

Enfin, l'interruption des BP pour favoriser la cicatrisation des lésions est controversée. Certains la considèrent inutile [4,8,23], alors que d'autres la recommandent pour diminuer les effets antiangiogéniques [13,15]. La durée de cette interruption varie de trois à six mois suivant les auteurs. Elle ne peut cependant pas être proposée en cas de douleurs importantes liées à des métastases, en cas de risque de fractures pathologiques ou d'hypercalcémie. Elle devrait toujours se faire en accord avec l'oncologue ou le rhumatologue. L'International Myeloma Working Group a suggéré l'interruption du traitement par BP en cas de réponse complète ou de bonne réponse partielle au traitement et l'American Society of Clinical Oncology a proposé l'arrêt du traitement lorsqu'un myélome multiple est stabilisé depuis deux ans. Lorsque le traitement par BP doit être repris après la cicatrisation des lésions, l'administration de pamidronate, voire de clodronate, a été proposée à la place du zolédronate.

Conclusion

Étant donné le manque de données objectives concernant l'incidence précise, la pathogenèse et le traitement de cette complication, il est urgent de mener des études contrôlées afin d'améliorer la prise en charge de ces patients et de leur assurer la meilleure qualité de vie possible.

Références

1. Cheng A, Mavrokokki A, Carter G, Stein B, Fazzalari NL, Wilson DF, et al. The dental implications of bisphosphonates and bone disease. Aust Dent J 2005;50:S4–13.
2. Leite AF, Figueiredo PT, Melo NS, Acevedo AC, Cavalcanti MG, Paula LM, et al. Bisphosphonate-associated osteonecrosis of the jaws. Report of a case and literature review. Oral Surg Oral Pathol Oral Radiol Endod 2006;102:14–21.
3. Woeller A, Gering A, Brix M, Bettega G, Lebeau J. Ostéonécrose des maxillaires sous bisphosphonates : cinq cas. Rev Stomatol Chir Maxillofac 2006;107:417–22.
4. Nastro E, Musolino C, Allegra A, Oteri G, Cicciù M, Alonci A, et al. Bisphosphonate-associated osteonecrosis of the jaw in patients with multiple myeloma and breast cancer. Acta Haematol 2007;117:181–7.
5. Marx RE. Pamidronate (Aredia) and zoledronate (Zometa) induced avascular necrosis of the jaws: a growing epidemic. J Oral Maxillofac Surg 2003;61:1115–7.
6. Ruggiero SL, Mehrortra B, Rosenberg TJ, Engroff SL. Osteonecrosis of the jaws associated with use of biphosphonates: a review of 63 cases. J Oral Maxillofac Surg 2004;62:527–34.
7. Ortega C, Montemurro F, Faggiuolo R, Vormola R, Nanni D, Goia F, et al. Osteonecrosis of the jaw in prostate cancer patients with bone metastases treated with zoledronate: a retrospective analysis. Acta Oncol 2007;46:664–8.
8. Dimopoulos MA, Kastritis E, Anagnostopoulos A, Melakopoulos I, Gika D, Moulopoulos LA, et al. Osteonecrosis of the jaw in patient with multiple myeloma treated with bisphosphonates: evidence of increased risk after treatment with zoledronic acid. Haematologica 2006;91:968–71.
9. Mavrokokki T, Cheng A, Stein B, Goss A. Nature and frequency of bisphosphonate-associated osteonecrosis of the jaws in Australia. J Oral Maxillofac Surg 2007;65:415–23.
10. Mortensen M, Lawson W, Montazem A. Osteonecrosis of the jaw associated with bisphosphonate use: presentation of seven cases and literature review. Laryngoscope 2007;117:30–4.
11. Yarom N, Yahalom R, Shoshani Y, Hamed W, Regev E, Elad S. Osteonecrosis of the jaw induced by orally administered bisphosphonates: incidence, clinical features, predisposing factors and treatment outcome. Osteoporos Int 2007;18:1363–70.

Author's personal copy

12. Wang EP, Kaban LB, Strewler GJ, Raje N, Troulis MJ. Incidence of osteonecrosis of the jaw in patients with multiple myeloma and breast or prostate cancer on intravenous bisphosphonate therapy. J Oral Maxillofac Surg 2007;65:1328–31.
13. Magopoulos C, Karakinaris G, Telioudis Z, Vahtsevanos K, Dimitrakopoulos I, Antoniadis K, et al. Osteonecrosis of the jaws due to bisphosphonate use. A review of 60 cases and treatment proposals. Am J Otolaryngol 2007;28:158–63.
14. Mignogna MD, Fedele S, Lo Russo L, Ciccarelli R, Lo Muzio L. Osteonecrosis of the jaws associated with bisphosphonate therapy. J Clin Oncol 2006;24:1475–7.
15. Dimitrakopoulos I, Magopoulos C, Karakasis D. Bisphosphonate-induced avascular osteonecrosis of the jaws: a clinical report of 11 cases. Int J Oral Maxillofac Surg 2006;35:588–93.
16. Van den Wyngaert T, Huizing MT, Vermorken JB. Bisphosphonates and osteonecrosis of the jaw: cause and effect or a post-hoc fallacy? Ann Oncol 2006;17:1197–204.
17. Ficarra G, Beninati F, Rubino I, Vannucchi A, Longo G, Tonelli P, et al. Osteonecrosis of the jaws in periodontal patients with a history of bisphosphonates treatment. J Clin Periodontol 2005;32:1123–8.
18. Pozzi S, Marcheselli R, Sacchi S, Baldini L, Angrilli F, Pennese E, et al. Bisphosphonate-associated osteonecrosis of the jaw: a review of 35 cases and an evaluation of its frequency in multiple myeloma patients. Leuk Lymphoma 2007;48:56–64.
19. Nagai T, Imai H, Honda S, Negi A. Antiangiogenic effects of bisphosphonates on laser-induced choroidal neovascularization in mice. Invest Ophthalmol Vis Sci 2007;48:5716–21.
20. Wood J, Bonjean K, Ruetz S, Bellahcène A, Devy L, Foidart JM, et al. Novel antiangiogenetic effect of the bisphosphonate compound zoledronic acid. J Pharmacol Exp Ther 2002; 302:1055–61.
21. Tanaka Y, Abe M, Hiasa M, Oda A, Amou H, Nakano A, et al. Myeloma cell-osteoclast interaction enhances angiogenesis together with bone resorption: a role for VEGF and osteopontin. Clin Cancer Res 2007;13:816–23.
22. Kapitolá J, Zák J. Effect of pamidronate on blood flow in oophorectomized rats. Physiol Res 1998;47:237–40.
23. Migliorati CA, Casiglia J, Epstein J, Jacobsen PL, Siegel MA, Woo SB. Managing the care of patients with bisphosphonate-associated osteonecrosis: an American Academy of Oral Medicine position paper. J Am Dent Assoc 2005;136:1658–68.
24. Ruggiero SL, Fantasia J, Carlson E. Bisphosphonate-related osteonecrosis of the jaw: background and guidelines for diagnosis, staging and management. Oral Surg Oral Med Oral Pathol Oral Radiol Endod 2006;102:433–41.
25. Magremanne M, Vervaet C, Dufrasne L, Declercq I, Legrand W, Daelemans PH. Bisphosphonates et osteo (chimio) nécrose maxillomandibulaire. Rev Stomatol Chir Maxillofac 2006; 107:423–8.